



## XXVIII Workshop Urologia Oncológica

• EPIC SANA Marquês Hotel  
LISBOA



# TUMOR VESICAL INTRADIVERTICULAR: ABORDAGEM POUPADORA DE ÓRGÃO

Portugal Gaspar F., Silva A.B , Mota R.L , Lopes F.A. , Monteiro L.A.

Hospital Egas Moniz, Centro Hospitalar Lisboa Ocidental, Serviço de Urologia



# Introdução

- Tumores vesicais intradiverticulares correspondem a <1% dos tumores vesicais.<sup>(1)</sup>
- Associados a diagnóstico tardio e a uma capacidade de invasão precoce.

<sup>(1)</sup> WHO Classifications of tumours editorial board; *Urinary and male genital tumours* 5<sup>th</sup> edition (2022). S.I.: WORLD HEALTH ORGANIZATION.



# Caso Clínico

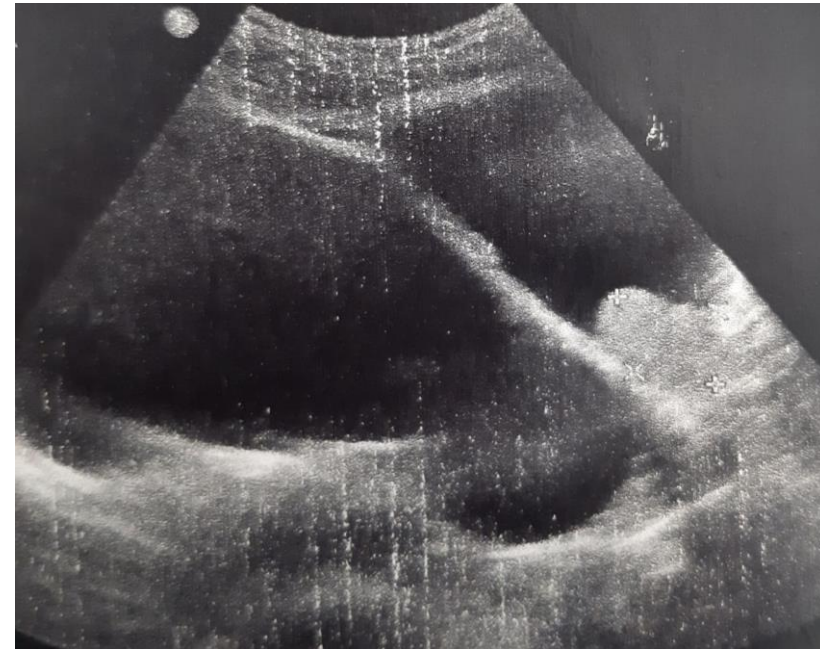
Dez'21

- Sexo Masculino, 75 anos
  - AP: HTA; ex-fumador (38 UMA's)
- Hematúria macroscópica (2 meses de evolução)



Dez'21

- Ecografia Vesical:
  - divertículo vesical único de grandes dimensões (105x103x150 mm).
  - Várias lesões polipóides no seu interior
- Citologia Urinária Positiva para Carcinoma Urotelial de alto grau





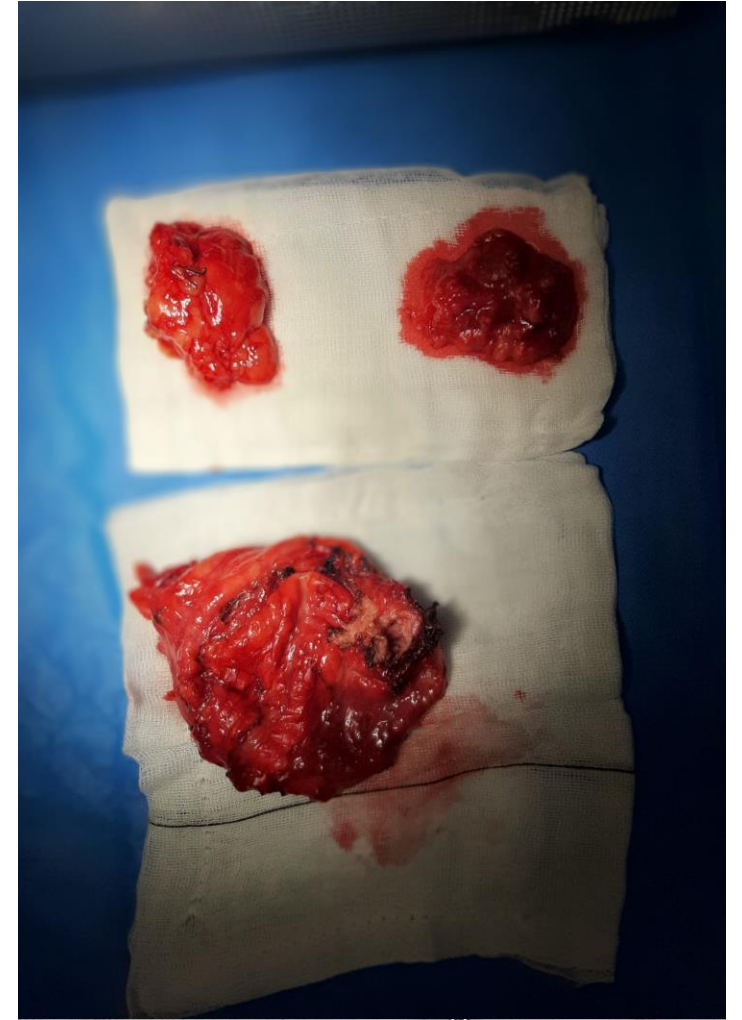Jan'22

- Submetido a Resseção Transuretral:
  - Lesões confinadas ao lúmen de divertículo vesical
  - Resseção macroscopicamente completa.
  - Resultado histológico: Carcinoma urotelial de alto grau, com invasão de submucosa (pT1), com áreas de diferenciação pavimentosa.
  
- Estadiamento com Tomografia Computorizada sem envolvimento à distância



Fev'22

- Submetido a Diverticulectomia com linfadenectomia pélvica bilateral, por laparotomia mediana
- Resultado Histológico:
  - Carcinoma urotelial de alto grau, com extensa diferenciação pavimentosa, e com invasão focal de tecido adiposo péri-vesical (pT3a).
  - Sem envolvimento ganglionar bilateralmente (pN0).





- Não submetido inicialmente a cirurgia desobstrutiva
- Retenção urinária no período pós-operatório tardio.
  - Submetido a adenomectomia prostática retropúbica (técnica de *Millin*), por via aberta.



Mai'22

- Realizou Quimioterapia adjuvante com Gemcitabina + Cisplatina
  - Suspenso após 2 ciclos
  
- Avaliação aos 6 meses sem evidência de doença:
  - Tomografia computadorizada (TAP)
  - Uretrocistoscopia
  - Citologia urinária





- Particularidades dos tumores intradiverticulares ilustradas no caso apresentado:
  - necessidade de uma abordagem mais agressiva perante invasão da camada submucosa
  - possibilidade de realizar uma cirurgia de intuito curativo e simultaneamente poupadora de órgão.



## Bibliografia:

- *WHO Classifications of tumours editorial board; Urinary and male genital tumours* 5<sup>th</sup> edition (2022). S.I.: WORLD HEALTH ORGANIZATION.
- Poletajew S;Krajewski W;Adamowicz J;Kołodziej A;Zdrojowy R;Radziszewski P; (2019) *Management of intradiverticular bladder tumours: A systematic review, Urologia internationalis*. U.S. National Library of Medicine
- Partin AW; Dmochowski RR; Kavoussi LR; Peters CA. (2021) *Campbell-Walsh-Wein Urology Twelfth Edition* ELSEVIER